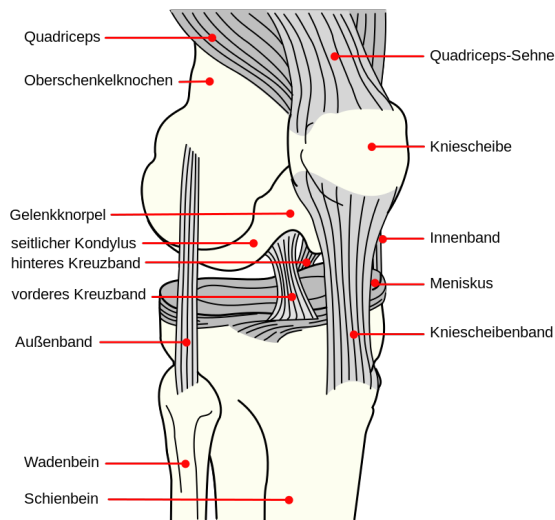


1.40-DOK2-24 Patienteninformation „Kreuzbandverletzung“

Was ist ein Kreuzband?

Etwa in der Mitte des menschlichen Kniegelenks befinden sich an zentraler Stelle zwei sich überkreuzende, kräftige Bandstrukturen, denen als zentrale Stabilisatoren des Gelenks eine wichtige Aufgabe zukommt. Es gibt ein **vorderes** und ein **hinteres Kreuzband**, die beide das Gleiten und Drehen des Schienbeinkopfes gegen die Oberschenkelrolle kontrollieren.



Ursachen

Durch ein zu kräftiges Verdrehen des Kniegelenks kann ein Kreuzband (zumeist das vordere) reißen. Hierzu sind keine hohen Drehmomente notwendig; Kreuzbandverletzung entstehen häufig im Rahmen völlig unspektakulärer Unfälle. Auch kommt es selten zu einem vollständigen Abreißen des Bandes, sondern sehr viel eher zu einer starken Überdehnung, nach welcher eine gewisse **Instabilität** im Kniegelenk verbleibt. Eine solche Instabilität kann mittelfristig zu relevanten Folgeschäden an Menisken und Gelenkknorpel führen und die Ursache einer Arthrose sein.

Krankheitserscheinungen:

Eine Instabilität des Kniegelenks wird nicht immer wahrgenommen, manchmal jedoch verspürt man ein leichtes Wegdrehen oder Wegsacken des Gelenks, welches man „giving-way“ nennt. Je nach Schweregrad der Bandverletzung kommen aber auch massive **subjektive Instabilitäten** vor, häufig bei kombinierten Bandverletzungen. Gelegentlich bestehen Schmerzen und eine Schwellneigung des Gelenks. Manchmal wird eine Kreuzbandschädigung auch erst später entdeckt, wenn z.B. wegen bereits eingetretener Folgeschäden eine Gelenkspiegelung durchgeführt wurde.

Diagnostik

Die orthopädische Untersuchung ergibt erste Hinweise auf eine mögliche Instabilität. Röntgenaufnahmen werden dann zum Ausschluss knöcherner Begleitverletzungen und degenerativer Schäden angefertigt.

Häufig kann eine Magnetresonanztomographie („MR-Tomographie / Kernspin“) die Diagnose sichern.

Behandlung

In den manchen Fällen kann ein konservativer Behandlungsversuch angezeigt sein, insbesondere frische Verletzungen des hinteren Kreuzbandes haben eine gute Chance auf eine Ausheilung.

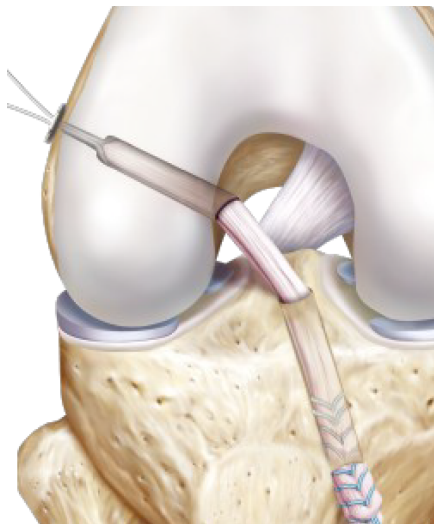
Bei einer nur mäßig ausgeprägten Instabilität des vorderen Kreuzbandes kann ebenfalls versucht werden, durch geziel-

ten Muskelaufbau und propriozeptives Training eine ausreichende Stabilisierung ohne Operation zu erreichen.

Bei einer subjektiven Instabilität, bei jüngeren Menschen und solchen mit hohem sportlichen Anspruch hingegen ist eine operative Stabilisierung ebenso angezeigt, wie bei bereits eingetretenen Folgeschäden, wie Meniskus- und Knorpeldefekten.

Operation

Die Stabilisierung des Kreuzbandes erfolgt arthroskopisch unter Verwendung einer körpereigenen Sehne als Bandersatz.



Hierfür kommen die Beugesehnen der Oberschenkelrückseite ebenso in Frage, wie Teile der Strecksehnen (Patellasehne oder Quadricepssehne)

Die Sehnenenden werden im Oberschenkelknochen und im Schienbeinkopf verankert und wachsen dort innerhalb weniger Monate fest ein.

Die Sehne übernimmt dann die stabilisierende Funktion eines Kreuzbandes.

Eine Kreuzbandersatzplastik wird im Rahmen eines **stationären Aufenthaltes** von wenigen Tagen vorgenommen. Nach dem Eingriff muss für 4 Wochen eine Orthese getragen werden, das betroffene Bein wird innerhalb dieser Zeit schrittweise zur Vollbelastung geführt.

Für etwa ein halbes Jahr muss eine konsequente krankengymnastische Beübung erfolgen, schrittweise wird eine Rückkehr in die bevorzugte Sportart geplant. Eine **volle Sportfähigkeit** ist etwa **nach 6 Monaten** gegeben.

Wenn Sie weitere Fragen haben, sprechen Sie uns einfach darauf an.

Ergebnisse und Risiken

In über 90 % der Fälle ist nach einer Ersatzplastik des Kreuzbandes das Kniegelenk stabil und belastbar und eine volle Sportfähigkeit wieder hergestellt. Neben den üblichen Risiken jeder Operation (Thrombose, Embolie, Infektion) kann es aber in seltenen Fällen zu **Gelenkvernarbungen** und **frühzeitigen Lockerungen** des Transplantats kommen.

erstellt von: Dr. Jürgen Fritz:
07.12.2014

geprüft und freigegeben von: Dr. Jürgen Fritz
am: 07.12.2014

Revisionsstatus: 1.0